УДК: 619:612.1:636.92; 615.2; 616.073.

ОЦЕНКА КАЧЕСТВА ФОРМИРОВАНИЯ КОСТНОГО РЕГЕНЕРАТА ПРИ ПЕРЕЛОМАХ ТРУБЧАТЫХ КОСТЕЙ У ЖИВОТНЫХ НА ФОНЕ ПРИМЕНЕНИЯ КАФОРСЕНА.

Анников В.В., Карпова А.И.
ФГОУ ВПО «Саратовский ГАУ», г. Саратов

Введение.

Организм млекопитающих характеризуется определенным минеральным гомеостазом (Романенко В.Д., 1975 г.). При переломах наблюдается усиление катаболических процессов в костной ткани и, как следствие, нарушение скелетного гомеостаза. Это объясняется тем, что метаболизм костной ткани, являясь частью общего обмена, принимает активное участие в минеральном обмене всего организма (Дерхо М.А, 2004 г., Десятниченко К.С., 2001 г.).

Новый комплексный гомеопатический препарат кафорсен призван оказать терапевтический эффект животным, страдающим нарушениями минерального обмена. Входящие в его состав карбонат, фосфат и фторид кальция способствуют нормализации кальций-фосфорного обмена, оксид кремния активизирует фибро- и остеобласты, а фосфор помимо нормализации фосфорного обмена, тормозит регенерацию эндотелия сосудов, чем способствует нормализации кровотока. Это позволяет предположить, что включение данного препарата в схему постоперционного лечения может сократить сроки восстановления скелетного гомеостаза после переломов.

Цель и задачи исследования.

Исходя из вышесказанного, перед нами была поставлена цель на основании данных рентгенографических исследований обосновать применение кафорсена при переломах трубчатых костей.

Для ее реализации были определены следующие задачи:

- визуально оценить процесс формирования костного регенерата по рентгенограммам;
- с помощью программно-цифрового метода исследования объективно оценить качество формирования костной мозоли.

Материал и методы исследования.

Объектом исследования явились кролики. Животные были подобраны в 2 группы по принципу аналогов по 4 головы в каждой. Для проведения опыта был смоделирован флексионный перелом костей голени, а через двое суток установлены аппараты внешней стержневой фиксации. Кроликам обеих групп проводили превентивную антибиотикотерапию цефазолином в дозе 20 тыс. ед. на кг массы тела 2 раза в день в течение 7 дней и санацию остеофиксаторов 3 % раствором перекиси водорода. Кроме того, животным первой (опытной) группы вводили кафорсен по 1 мл внутримышечно 10 дней, начиная с третьих суток после перелома.

В своей работе мы использовали рентгенологический и программно-цифровой методы исследования.

Результаты исследований.

Рентгенологическое исследование проводили на 1, 14 и 30 сутки эксперимента.

На рентгенограммах кроликов обеих групп, выполненных через сутки после установки аппаратов внешней стержневой фиксации, можно было наблюдать прямой поперечный перелом большой берцовой кости в области средней трети диафиза. Сопоставление отломков выполнено с соблюдением принципов стабильного остеосинтеза, в то числе с допустимым диастазом (рис. 1)

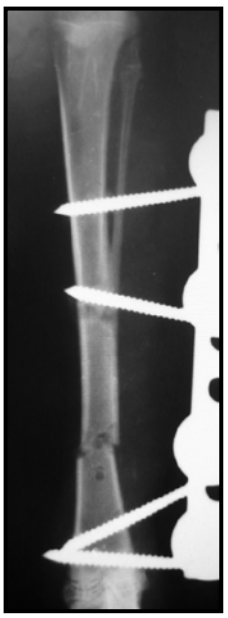

а)

б)

Рис. 1 Рентгенограммы кроликов а) опытной и б) контрольной групп на 1 сутки после установки аппаратов внешней фиксации.

На рентгенограммах кроликов, выполненных на 14 сутки, наблюдали процесс формирования костного регенерата: размытая тень в зоне проксимального и дистального отломков большой берцовой кости с сохранением полосы диастаза в месте перелома. Однако, у кроликов опытной группы отсутствовала периостальная реакция, что указывает на отсутствие воспалительных явлений в месте формирования костной мозоли, тогда как у кроликов контрольной группы наблюдалась зона просветления в области периоста (рис. 2)

а)

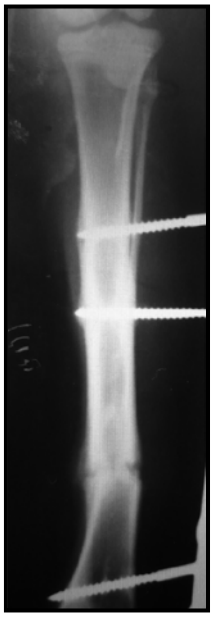

б)

Рис. 2 Рентгенограммы кроликов а) опытной и б) контрольной группы, выполненные на 14 сутки.

Рентгенографические исследования, проведенные на 30 сутки, позволили выявить явную зависимость качества формирования костного регенерата от способа лечения. Так, на рентгенограммах кроликов опытной группы можно было наблюдать однородно сформированную костную мозоль, место перелома не визуализировалось. В тоже время у кроликов контрольной группы просматривались прерывание кортикальной пластинки, по-прежнему размытая тень в области дистального и проксимального отломков кости, что позволяет легко выявить место перелома (рис. 3).

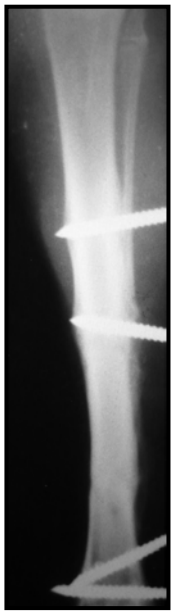

а)

б)

Рис. 3 Рентгенограммы кроликов а) опытной и б) контрольной группы через 30 суток после установки аппаратов внешней фиксации

Рентгенографические исследования при лечении больных животных с патологиями опорно-двигательного аппарата и переломами в частности, безусловно, являются информативным и документальным способом диагностики. Однако при данном исследовании присутствует определенный субъективизм при интерпретации полученных данных. Между тем, предложенный В.В. Анниковым и Т.С. Хапровой (патент РФ на изобретение № 2376928) программно-цифровой метод оценки рентгенограмм при рахите позволяет решить данную проблему.

Учитывая вышесказанное, нами было решено провести сравнительный анализ коэффициента минерализации и коэффициента окостенения костной ткани при форсированном кафорсеном репаративном остеогенезе.

Для расчета коэффициента минерализации и коэффициента окостенения кортикального слоя, губчатого вещества и зоны роста мы определяли оптическую плотность данных участков, а так же мягких тканей в непосредственной близости с ними в области формирования костной мозоли и на 2 см выше нее. За нулевую точку отсчета нами были взяты рентгенограммы большой берцовой кости кроликов, выполненные на первые сутки после остеоклазии. Полученные нами данные представлены в таблицах 1 и 2.

Таблица 1

Коэффициент минерализации костной ткани в зоне перелома большой берцовой кости кроликов

Сроки исследования	Кортикальный слой		Губчатое вещество	
	опыт	контроль	опыт	контроль
14-е сутки	0,63	0,56	0,97	0,79
30-е сутки	1,62	0,72	1,60	0,49

Таблица 2

Коэффициенты минерализации и окостенения большой берцовой кости кроликов в процессе репаративного остеогенеза

Срок исследования	Коэффициент минерализации						Коэффициент окостенения	
	Зона роста		Кортикальный слой		Губчатое вещество			
	опыт	контроль	опыт	контроль	опыт	контроль	опыт	контроль
14-е сутки	0,70	0,24	0,58	0,87	1,12	1,02	0,80	0,71
30-е сутки	0,49	0,11	1,13	0,80	1,67	0,60	1,10	0,50

Из таблицы 1 видно, что коэффициент минерализации костной ткани в зоне дефекта в опытной группе уже на 14-е сутки был выше, чем в контрольной (0,63 в опытной против 0,56 в контрольной в кортикальном слое и, соответственно, 0,97 и 0,79 в губчатом веществе). Это свидетельствует о более

высокой плотности костной мозоли, что связано, на наш взгляд, с отложением большего количества минеральных солей в зоне дефекта. На 30-е сутки коэффициент минерализации костной ткани в опытной группе продолжал повышаться синхронно, как в кортикальном слое (1,60), так и в губчатом веществе (1,62), в то время как в контрольной группе мы наблюдали снижение коэффициента минерализации в губчатом веществе (0,49 на 30-е сутки против 0,79 на 14-е сутки), что говорит о незавершенности остеорепарации в зоне дефекта, переносе солей кальция и фосфора в условиях их дефицита из губчатого вещества в кортикальный слой.

Коэффициент окостенения большой берцовой кости на фоне процесса репаративного остеогенеза в опытной группе был выше, чем в контрольной (0,80 в опытной и 0,71 в контрольной на 14-е сутки; 1,10 и 0,50 соответственно на 30-е сутки), и к 30-м суткам превысил коэффициент окостенения данной кости до операции в 1,10 раза, что может свидетельствовать о позитивном влиянии кафорсена на минерализацию костной ткани в целом. Одновременно в контрольной группе мы наблюдали резкое снижение как коэффициента минерализации во всех отделах кости, так и коэффициента окостенения. Это говорит о развитии процесса остеопороза на фоне снижения компенсаторных механизмов организма.

Выводы и предложения.

Таким образом, из вышесказанного можно сделать следующие выводы:

1) процесс формирования костной мозоли под влиянием кафорсена проходит более интенсивно, о чем свидетельствует формирование к тридцатым суткам однородной костной мозоли у кроликов опытной группы и повышение коэффициента минерализации различных участков костного регенерата;

2) в целом плотность костной ткани организма повышается на фоне применения кафорсена, на что указывает увеличение коэффициента окостенения до 1,10;

3) предложенный способ оптимизации репаративного остеогенеза может быть рекомендован в практику ветеринарной травматологии мелких домашних животных.

4) Программно-цифровой метод оценки качества костной ткани при переломах является объективным и информативным методом оценки.

Список литературы.

1. Десятниченко, К.С. Некоторые аспекты механизма декальцинации скелета при переломах трубчатых костей у собак [текст] / К.С. Десятниченко, М.А. Дерхо // сб. науч. тр.: современные вопросы ветеринарной медицины и биологии. – Уфа, 2000, – С. 127 - 129.
2. Романенко В.Д. Физиология кальциевого обмена/ В.Д. Романенко. – Киев: Наукова думка, 1975. – 171 с.
3. RU 2376928 C1 МПК A61B5/0 (2006.01) G01N23/083(2006.01) Программно-цифровой способ оценки качества минерализации костной ткани у животных/Анников В.В., Хапрова Т.С. (РФ). – №2376928, заявлено 23.06.2008, опубликовано 27.12.2009. – 4 с.